

ICS

点击此处添加中国标准文献分类号

# 团 体 标 准

T/CVMA XXXXX—XXXX

## 猫皮肤癣菌病诊断技术规范

Diagnostic technical specification for feline dermatophytosis

(征求意见稿)

XXXX - XX - XX 发布

XXXX - XX - XX 实施

中国兽医协会 发布

## 目 次

前言 .....	II
1 范围 .....	1
2 术语和定义、缩略词 .....	1
3 诊断依据 .....	1
4 诊断原则 .....	2
5 诊断判定 .....	2
附 录 A（规范性附录） 伍德氏灯检查规程 .....	3
附 录 B（规范性附录） 皮肤检查方法 .....	4
附 录 C（规范性附录） 真菌培养的操作规程 .....	5
附 录 D（资料性附录） PAS 染色操作规程 .....	6

## 前 言

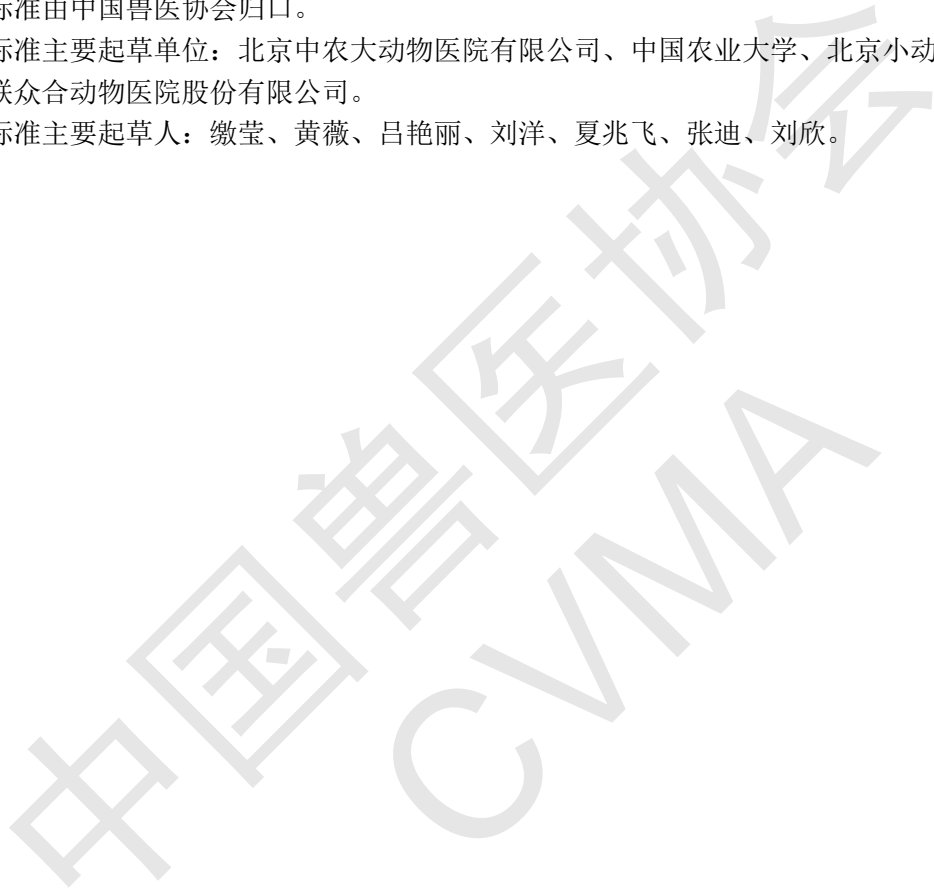
本标准按照GB/T 1.1-2009给出的规则起草。

本标准由北京中农大动物医院有限公司提出。

本标准由中国兽医协会归口。

本标准主要起草单位：北京中农大动物医院有限公司、中国农业大学、北京小动物诊疗行业协会、北京美联众合动物医院股份有限公司。

本标准主要起草人：缴莹、黄薇、吕艳丽、刘洋、夏兆飞、张迪、刘欣。



# 猫皮肤癣菌病诊断技术规范

## 1 范围

本标准规定了猫皮肤癣菌病的诊断依据、诊断原则和诊断判定。  
本标准适用于全国各级宠物诊疗机构及兽医工作人员对猫皮肤癣菌病的诊断。

## 2 术语和定义、缩略词

下列术语和定义、缩略词适用于本文件。

### 2.1

皮肤癣菌病 dermatophytosis

皮肤癣菌病是由小孢子菌属（Microsporum）、毛癣菌属（Trichophyton）或表皮癣菌属（Epidermophyton）真菌引起的动物角化组织（例如，爪、毛和角质层）的感染。这些真菌能够侵入角化组织并维持自身的生长。

### 2.2

DTM

Dermatophyte test agar, 皮肤癣菌试验琼脂培养基

### 2.3

SDA

Sabouraud dextrose agar, 沙氏葡萄糖琼脂培养基

### 2.4

PAS

Periodic acid-schiff, 过碘酸-希夫染色

## 3 诊断依据

### 3.1 流行病学和病史

免疫功能不全的猫、幼年猫、群居猫或户外活动多的猫易感；曾接触过感染猫，或感染猫使用过的器具，包括但不限于美容设备、项圈、猫笼等。

### 3.2 临床表现

患猫常见以下临床症状：

- 面部、耳部、爪部等出现一个或多个形状不规则或环状脱毛区域，毛发常出现断裂。
- 病变或不伴有鳞屑，皮肤可出现红斑、丘疹、结痂等。

- 少数情况下，患猫可出现粟粒状皮炎并伴发瘙痒。
- 甲部可出现单个或多发的甲沟炎。
- 猫可发生结节性皮肤病，表现为单个或多个脱毛的圆形结节或渗出性结节。

### 3.3 实验室检查

#### 3.3.1 伍德氏灯检查

部分患猫的毛发在伍德氏灯照射下可产生典型的绿色荧光。伍德氏灯检查方法见附录A。

#### 3.3.2 皮肤检查

在皮肤病变和健康交界处拔毛、刮皮或对肿物结节进行细胞学检查，在显微镜下观察查找菌丝和/或真菌孢子。皮肤检查方法见附录B。

#### 3.3.3 真菌培养

使用真菌培养基，如SDA培养基和DTM培养基，对疑似病例的皮肤样本进行培养。真菌培养的采样和培养方法见附录C。

#### 3.3.4 活组织检查

采集皮肤活组织检查样本进行组织病理学检查，并结合PAS染色结果进行诊断。PAS染色方法见附录D。

## 4 诊断原则

猫皮肤癣菌病的诊断以真菌培养结果为主，结合流行病学和病史、临床症状、皮肤检查等进行综合分析做出诊断。

## 5 诊断判定

### 5.1 疑似病例

具备3.2;

### 5.2 确诊病例

疑似病例且3.3.2、3.3.3或3.3.4中任意一项为阳性。

**附 录 A**  
**（规范性附录）**  
**伍德氏灯检查规程**

**A.1 原理**

伍德氏灯可发出波长在320nm和400nm之间的紫外光。在伍德氏灯的照射下，某些皮肤癣菌（如犬小孢子菌）感染的毛干可看到典型的绿色荧光，其荧光来源于被感染毛发的水溶性化学代谢物。

**A.2 准备材料**

伍德氏灯、放大镜

**A.3 检查方法**

将患猫带入暗室，将伍德灯连接电源，预热10分钟后，按下开关数秒后灯即亮。透过放大镜检查疑似皮肤癣菌感染的皮肤病变，观察有无绿色荧光产生。

**A.4 检查结果**

若观察到绿色荧光则为阳性结果，否则，为阴性结果。

**A.5 注意事项**

进行伍德氏灯检查时应注意：

- 在检查之前，应用毛刷把毛发表面的微粒清洁干净。
- 注意清洁防护罩和反光板确保最大光度输出。
- 开始检查前，伍德氏灯应预热 10 分钟。
- 伍德氏灯距离患病动物皮肤表面 2~4cm。

**附 录 B**  
**(规范性附录)**  
**皮肤检查方法**

**B.1 准备材料**

镊子、钝刀片、载玻片、盖玻片、10%KOH、滴管、醋酸纤维胶带、迪夫B液、吸水纸、注射器、光学显微镜。

**B.2 检查方法**

**B.2.1 拔毛检查**

用镊子顺着毛发生长方向拔毛，将毛发置于载玻片上并滴加10%KOH，盖上盖玻片后进行光学显微镜检查。

**B.2.2 皮肤刮片**

用钝刀片刮取病健交界处的皮肤，将皮屑置于载玻片上并滴加10%KOH，盖上盖玻片后进行光学显微镜检查。

**B.2.3 胶带粘贴**

使用醋酸纤维胶带粘取病健交界处的皮肤，轻轻粘于载玻片上，用迪夫B液进行染色，后使用吸水纸吸去多余染色液，使用光学显微镜检查。

**B.2.4 穿刺细胞学检查**

使用注射器对皮肤肿物进行穿刺（负压或非负压），将抽吸物制成抹片，染色后使用光学显微镜检查。

**B.3 检查结果**

镜下对样本进行观察，寻找毛发周围的真菌菌丝和/或真菌孢子。观察到真菌菌丝和/或真菌孢子为阳性结果，否则，为阴性结果。

**附 录 C**  
**(规范性附录)**  
**真菌培养的操作规程**

### C.1 准备材料

止血钳、软毛刷、DTM培养基、SDA培养基、镊子、酒精灯、乳酸酚棉蓝染色液、恒温培养箱

### C.2 操作方法

#### C.2.1 样本采集

##### C.2.1.1 刷毛

使用软毛刷对患猫进行刷毛。刷20下、刷2~3分钟或一直刷直到刷毛上沾满毛发都可结束采样。

##### C.2.1.2 拔毛

使用止血钳从病变与健康交界处拔取可疑毛发和/或结痂。

##### C.2.1.3 胶带粘贴

用一个4cm长的胶带压贴在病变与健康交界处，然后将其压于真菌培养基表面。

#### C.2.2 培养

使用酒精灯烤过的镊子将采集的样本接种于SDA培养基和DTM培养基，将接种好的平板倒置于27° C恒温箱，增加湿度保持在30%以上，培养14~21天，期间观察真菌菌落的生长情况。

### C.3 结果

皮肤癣菌能够使DTM培养基变成红色。使用醋酸纤维胶带粘取培养出的真菌菌落，进行乳酸酚棉蓝染色后镜检，观察真菌菌丝与孢子的形态，对真菌的种属进行初步鉴定。



附录 D  
(资料性附录)  
PAS 染色操作规程

D.1 原理

高碘酸能使细胞内多糖物质乙二醇基氧化，形成二醛基，醛基与希夫试剂中的品红结合形成紫红色化合物，可使真菌孢子的荚膜染成红色。

D.2 方法

实际操作方法按照所购买的试剂盒进行。

示例，以某品牌的PAS染色试剂盒为例介绍操作方法：

- a) 干燥涂片，滴加固定液（甲醛）固定 30~60 秒，蒸馏水洗净，晾干。
- b) 滴加高碘酸溶液室温作用 5~10 分钟，蒸馏水洗净，晾干。
- c) 滴加希夫试剂室温作用 10~15 分钟，蒸馏水洗净，晾干。
- d) 甲基绿复染 2~5 分钟，蒸馏水洗净，晾干，镜检。

D.3 结果

涂片中真菌着红色，组织中的细胞核着绿色。若出现红色着色则结果为阳性，否则，为阴性。

---