

一例犬盘状红斑狼疮的诊断和治疗

刘宏锋

(美联众合动物医院转诊中心皮肤科)

前言:盘状红斑狼疮(DLE)是在犬中是一种常见的自身性免疫性疾病,该病的发病部位通常可以涉及鼻梁、唇部、眼周皮肤和耳廓,鼻梁处发病多见,肢体远端和外生殖器的病变不常见。发病的鼻部可见色素减退、红斑、结痂和鹅卵石纹路消失,严重者可见糜烂和溃疡。本病的诊断通常需要结合发病史、临床表现、实验室检查、细胞学、皮肤组织病理学和免疫荧光或免疫组化而进行,治疗方法根据发病严重程度而不同,预后一般良好。本文主要讲述一例犬盘状红斑狼疮的诊断和治疗,希望为临床提供参考。

关键词:萨摩耶犬;盘状红斑狼疮;非类固醇类药物;糖皮质激素

1. 诊断

1.1 病例信息

萨摩耶犬,2岁,雌性未绝育,之前为流浪犬,领养后目前室内单独饲养,免疫驱虫已做,近期发现鼻梁处毛发脱落,主人自行使用杀菌除毛膏,未见明显效果,然后未再进行治疗,整个发病和治疗过程未见其存在对发病部位的搔抓动作,身体其他部位未见相同症状。

1.2 临床检查

该犬精神状态尚可,体况评分4/5,可视粘膜颜色呈粉红色,体温38.5℃,心率120次/分,呼吸40次/分,听诊心音和呼吸音未见明显异常。正面观可见该犬鼻部背

侧远端局部脱毛且残余少量毛发,皮肤存在轻微红肿,局部皮肤存在色素沉着,皮肤粘膜结合处鹅卵石纹路消失不明显,身体其他部位皮肤和毛发未见明显异常。(如图1和图2所示)

1.3 实验室检查

1.3.1 血常规检查未见明显异常

表1 血常规检查结果

项目	结果	参考范围	单位
红细胞	6.23	(5.65-8.87)	10 ¹² /L
红细胞比容	40.2%	(37.3-61.7)	%
血红蛋白	62.7	(61.6-73.5)	g/dL
网织红细胞	25.6	(10-110)	K/uL
白细胞	9.2	(5.05-16.76)	10 ⁹ /L
中性粒细胞	7.32	(2.95-11.64)	10 ⁹ /L
淋巴细胞	1.36	(1.05-5.1)	10 ⁹ /L
单核细胞	0.52	(0.16-1.12)	10 ⁹ /L
嗜酸性粒细胞	0.01	(0.06-1.23)	10 ⁹ /L
血小板	252	(148-484)	K/uL



图1 患犬全身外观
可见鼻部发病

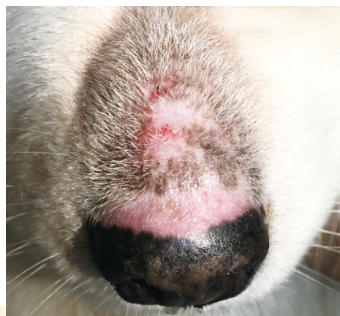

图2 患犬鼻部背侧发病表现

1.3.2 生化检查未见明显异常

表2 生化检查结果

项目	结果	参考范围	单位
丙氨酸氨基转移酶	42	(17-78)	U/L
碱性磷酸酶	61	(13-212)	U/L
谷氨酰转移酶	<10	(5-14)	U/L
总蛋白	63	(50-72)	g/L
白蛋白	34	(26-40)	g/L
球蛋白	29	(24-32)	g/L
总胆红素	4	(2-9)	umol/L
尿素氮	7.28	(3.28-10.42)	mmol/L
肌酐	50	(35-124)	umol/L
钙	2.63	(2.33-2.99)	mmol/L
磷	1.48	(0.61-1.61)	mmol/L
总胆固醇	6.31	(2.87-8.07)	mmol/L
葡萄糖	6.5	(4.2-7.1)	mmol/L

1.3.3 细胞学检查

对该犬皮肤进行拔毛检查,未见其存在癣菌毛干和蠕形螨,压片镜检仅发现其存在少量巨噬细胞和淋巴细胞。

1.3.4 皮肤病理组织学检查

对患病部位进行皮肤活检采样,结果显示:

(1)表皮层:基底细胞有规则增生,轻度局灶性空泡化,基底层存在少量淋巴细胞浸润。

(2)真皮层:存在纤维化,主要血管和附件周围存在浆细胞浸润,轻度色素失禁。(如图3和图4所示)。

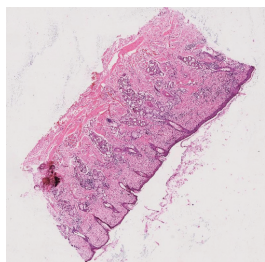


图3 病理组织学

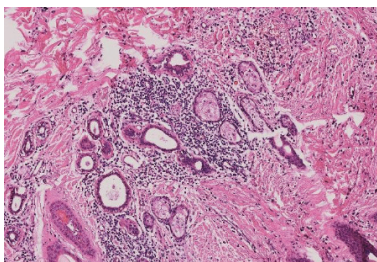


图4 病理组织学(放大后)

1.4 诊断结果

综上所述,结合该犬的病史、临床表现、实验室检查,最后该病例诊断为犬盘状红斑狼疮。

2. 治疗方法

因该犬的发病程度较轻,且该犬的体况检查良好,因此选择奥拉替尼(16mg/片,每天2次,每次1片,口服)进行治疗,同时采取避光措施,避免阳光长时间直射发病部位。

3. 治疗结果

目前该犬状态良好,发病部位皮肤状态好转,红肿症状减轻,患病部位毛发可见再生,身体其他部位也未见明显异常。(如图5所示)

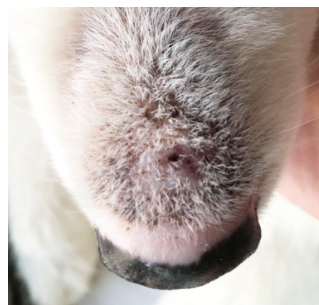


图5 患犬发病部位
治疗后外观

4. 讨论

该犬的发病时间较短,其发病区域主要集中在鼻梁背侧区域,而可以引起该区域相似发病表现的疾病较多,其中包括鼻部的脓皮病、蠕形螨病、皮肤癣菌病、红斑性天疱疮或者落叶型天疱疮、小柳原田综合征等,我们依据临床表现依次做了相应检查,基本排除了以上常见疾病,而在结合各项检查特别是病理组织学检查的结果后,基本将本病确诊为犬盘状红斑狼疮,事实证明本病历所采用的治疗方法有效,治疗效果尚可。

犬盘状红斑狼疮的病例在很早之前就有报道,该病常见于柯利牧羊犬、苏格兰牧羊犬、德国牧羊犬和西伯利亚哈士奇犬种等,而在猫中却十分罕见。本病的常见发病部位通常位于头部区域,包括鼻梁部位、眼周部位、嘴角部位和耳廓部位,也有一部分罕见的发病部位出现在身体的躯干部位和四肢部位,称为全身性盘状红斑狼疮。最典型的盘状红斑狼疮通常可见鼻梁处区域毛发脱落、色素沉着、红斑和红肿等,而全身性红斑狼疮在躯干处的发病表现可见呈硬币性状或者环形的斑块,斑块可见色素沉着,有些斑块周围可见红斑环绕,斑块区域毛发脱落甚至出现轻微红肿和溃烂。

本病的诊断方法包括多种,其中很重要的诊断方法就是皮肤组织病理学,其可以有效的排除本病鉴别诊断的其他疾病,通常我们可以在皮肤组织病理学的观察到的特点包括:水肿性或者苔藓样界面行的皮炎,皮肤的基底膜区域可见局部增厚的现象,存在凋亡的角质形成细胞,血管或者附件周围存在单核细胞和浆细胞的聚集。该检查通常需要进行皮肤的活检,而采样部位最好选择皮肤相对比较完整,最近新出现的发病部位,通常这样的部位刚刚出现脱色表现,颜色变成灰色或者部分色素丢失;对于存在结痂、溃疡或者瘢痕的发病部位应该尽

量避免选取。另一种可以为本病诊断提供参考的诊断方法是进行免疫荧光或免疫组化,这种方法通常可以见到真皮和表皮交接处基底膜区域不规则的沉积一些免疫球蛋白颗粒(通常是IgG)或者补体,形成一条阳性表现的“狼疮带”,这种诊断方法不能作为唯一的诊断依据,因为可能出现假阳性结果和常见假阴性结果。

本病的治疗方法有很多种,我们在治疗的开始前,通常建议动物主人尽量让动物的患病部位减少或者避免阳光的直射,必要时可以局部涂抹防晒霜,以防止强烈阳光中的紫外线加剧鼻部的病变。而在选取治疗本病的药物时,其原则是既能控制临床症状又能有效避免药物带来的副作用,治疗方案通常包括全身和/或局部糖皮质激素、口服四环素、口服烟酰胺和局部涂抹他克莫司。

全身性使用糖皮质激素时,可以有效的控制这一类自体免疫性疾病,但是高剂量使用时虽然效果显著,但是所带来的副作用也很严重,尤其对犬来说相对比较敏感,因此若需要长期服用药物维持治疗时,通常建议单独使用非类固醇激素或者联合使用糖皮质激素共同治疗。

在使用非类固醇类药物时,其中一种方法是口服四环素和口服烟酰胺联合使用。四环素作为一种广谱广谱的抗生素,其具有很强的抗炎作用,可以很好的影响补体活化、抗体产生等一系列变化,其副作用是会产生厌食、呕吐和腹泻,因此使用时需要注意剂量等问题。烟酰胺是一种由烟酸组成的酰胺,也具有抗炎症的特性,已被用于治疗痤疮和酒糟鼻等疾病。它可能通过抑制肥大细胞脱颗粒和磷酸二酯酶发挥作用。在犬身上,烟酰胺和四环素的免疫调节组合已作为皮质类固醇替代品/保留剂使用了20年,用于一些已证实或怀疑的自体免疫性疾病,如DLE、叶状天疱疮和狼疮性甲营养不良(特发性甲炎)。值得注意的是,所列的药物组合并没有被报道为任何人类皮肤狼疮变体的治疗选择。


其他的非类固醇药物也可能有效,包括环孢菌素、硫唑嘌呤(仅用于犬)、苯丁酸氮介、环磷酰胺、霉酚酸酯、来氟米特等,通常治疗的时间较长,有效反应出现较慢,一旦症状得到缓解,则需要减少用量来长期维持治疗。

本病历所采用治疗的药物是奥拉替尼,作为一种JAK抑制剂,其是一类干扰JAK-信号传感器和转录激活因子(STAT)信号通路的药物,该药物最初被用于治疗各种癌症,尤其是人的骨髓增生性肿瘤。因为还可以抑制多种细胞因子(例如:IL2、IL4、IL5、IL21)和阻断

辅助T细胞分化,所以被用于炎性疾病,比如类风湿性关节炎病和过敏性疾病,有报道称已被用于人的自体免疫性皮肤病中,例如斑秃和全身性红斑狼疮。在一篇报道中,该药物可以有效治疗一例疑似自体免疫性表皮下水疱性皮肤病,未见复发和其他不良反应。因此本病历采用奥拉替尼进行治疗,目前治疗情况良好,可能还需要长期维持治疗。

参考文献

- [1] De Lucia M, Mezzalana G, Bardagi I, Mar, et al. A retrospective study comparing histopathological and immunopathological features of nasal planum dermatitis in 20 dogs with discoid lupus erythematosus or leishmaniosis[J]. *Veterinary Dermatology*, 2017, 28(2):200-e46.
- [2] Banovic F, Linder K E, Uri M, et al. Clinical and microscopic features of generalized discoid lupus erythematosus in dogs(10 cases)[J]. *Veterinary Dermatology*, 2016.
- [3] Olivry T, Linder K E, Banovic F. Cutaneous lupus erythematosus in dogs: a comprehensive review[J]. *BMC Veterinary Research*, 2018, 14(1):132.
- [4] Rossi M A, Messenger L M, Linder K E, et al. Generalized Canine Discoid Lupus Erythematosus Responsive to Tetracycline and Niacinamide Therapy[J]. *Journal of the American Animal Hospital Association*, 2015, 51(3):171-175.
- [5] Banovic F, Olivry T, Linder K E. Cyclosporin therapy for canine generalized discoid lupus erythematosus refractory to doxycycline and niacinamide[J]. *Veterinary Dermatology*, 2014, 25(5):483-e79.
- [6] Griffies J D, Mendelsohn C L, Rosenkrantz W S, et al. Topical 0.1% tacrolimus for the treatment of discoid lupus erythematosus and pemphigus erythematosus in dogs[J]. *Veterinary Dermatology*, 2002, 13(4):211-229.
- [7] Mueller R S, Fieseler K V, Bettenay S V, et al. Influence of long-term treatment with tetracycline and niacinamide on antibody production in dogs with discoid lupus erythematosus[J]. *American Journal of Veterinary Research*, 2002, 63(4):491-494.
- [8] Goo M J, Park J K, Hong I H, et al. Discoid Lupus Erythematosus(DLE) in a Spitz Dog[J]. *Journal of Veterinary Medical Science*, 2008, 70(6):633-635.



刘宏锋，毕业于吉林大学动物医学学院，兽医硕士专业，现工作于美联众合动物医院转诊中心，目前专注于犬猫皮肤病与内科疾病的诊治。参译国家重点图书项目《小动物皮肤病彩色图谱与治疗指南》第4版和《犬猫皮肤细胞学》等。